眼底出血と黄斑浮腫　―OCT による黄斑浮腫の観察―

「片眼の視力が急に落ちました、モノが曲がってみえます。」こういう症状で眼科を訪れると「眼底出血です」と診断されることがあります。

　眼底出血はそれ自体が病気の名前ではなく、網膜静脈閉塞症・糖尿病網膜症・加齢黄斑変性のどれかに分類されます。

＊OCT 光干渉断層計：CT や MRI で脳の病巣が画像化されるのと同様に、OCT では眼底の断面を画像化できる。浮腫の程度や範囲などがわかる。

▌　視力低下の原因は、出血ではなく黄斑浮腫

眼底カメラで観察（図 1）すると眼底の上半分を覆い隠すような出血があり、これが視力障害の原因のように思えます。

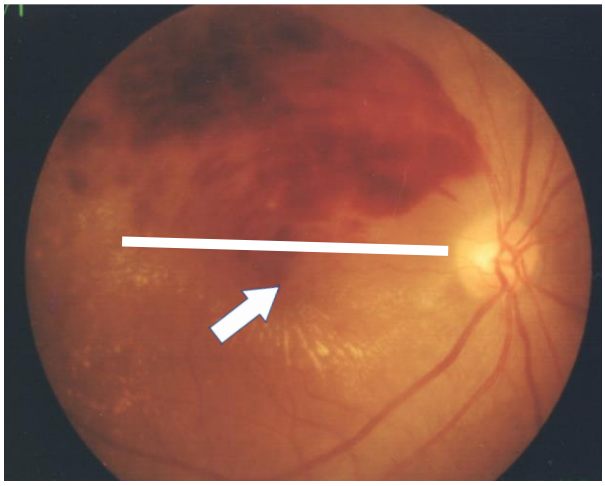

図１　眼底写真（網膜静脈閉塞症）
視力は(0.1)。上方の黒い部分が出血。
矢印が黄斑。

しかし OCT の観察では（図２）、黄斑浮腫があって正常眼（図 3）に比べて盛り上がっています。この浮腫が、視力低下の原因です。

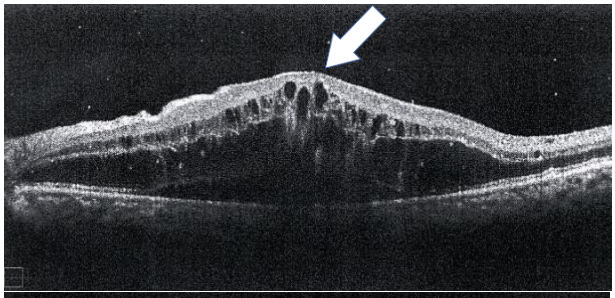

図２　図１の直線に沿った眼底の断面
黄斑浮腫（矢印）があり、盛り上がっている。

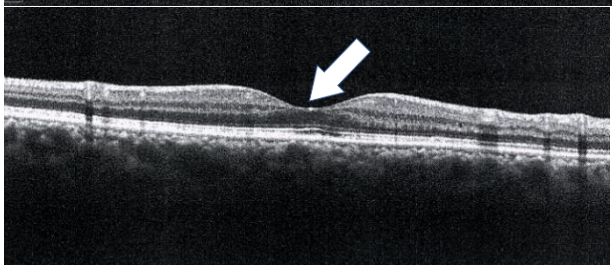

図３　左眼（正常眼）の断面像
黄斑（矢印）はきれいに陥凹している。

▌　黄斑とは？

眼底は一種のイメージセンサーであり、映画館のスクリーンのようにモノを映して感じ取る役割を持ちます。黄斑とは、モノの色や形を感知する視細胞が集中している眼底の中心部分のことをいいます。

▌　治療は？

レーザー光凝固と薬剤の注射の２つの方法があります。浮腫の程度や眼底出血の範囲によって、単独または２者を組み合わせて施行します。

①レーザー光凝固：障害された眼底からは、黄斑浮腫の原因物質（VEGF：血管内皮増殖因子など）が放出され続けており、レーザーでそれを弱めます。実際の施行では 1 発 0.5 秒くらいのレーザー（波長は黄色 577nm、直径は 0.5mm）を 150 発くらい照射します。これを 2 週くらいの間隔で 1 回～4 回施行します。
②薬剤の注射：黄斑浮腫の原因物質を抑える薬剤（抗 VEGF 抗体；ルセンティス®、アイリーア®など）が 2009 年から保険適応になりました。眼球内に注射で投与します。回復の状況により２回目、３回目の注射が必要なことがあります。

▌　怖い晩期合併症

自分では気づかないくらい軽度な眼底出血でも、治療が必要なことがあります。眼底出血発症から数年後に、手術を要するような合併症（再出血・網膜剥離・血管新生緑内障）を生じることがあるからです。今でもときどき、晩期合併症が出てから眼科を受診する患者さんがあり、残念に思います。

眼底出血の治療は、ここ１０年で大きな進歩がありました。当院では最新の治療を提供する体制を整えております。よろしくお願いいたします。

【眼科診療部長　丸山　泰弘】